

FOTOS INICIALES



Paciente: SCARPA, MAURO

Fecha de Estudio: 06/07/2026

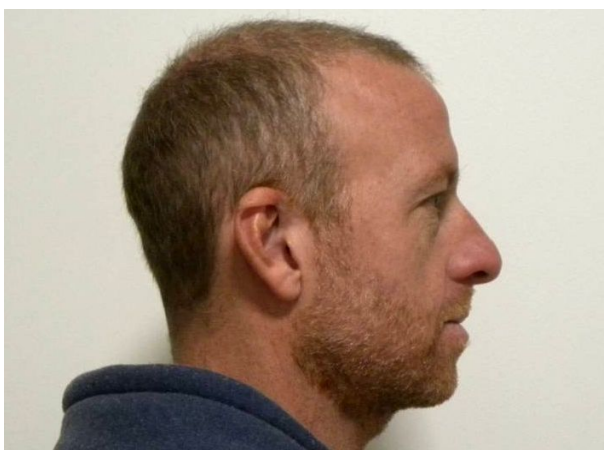
| Fotografías Extraorales



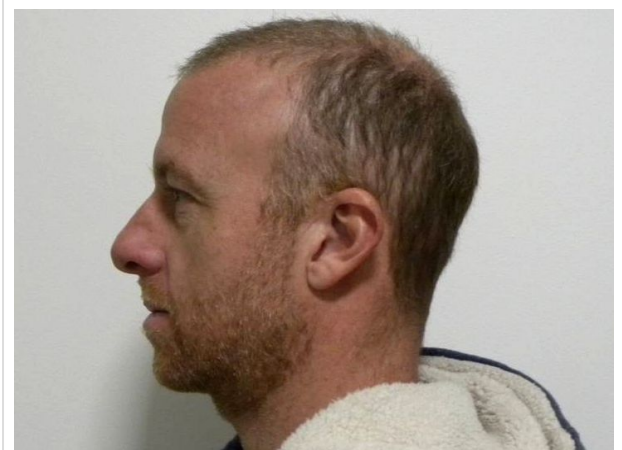
FRONTAL EN REPOSO



FRONTAL SONRIENDO



LATERAL ESTRICTO DERECHO



LATERAL ESTRICTO IZQUIERDO

Paciente: SCARPA, MAURO

Fotografías Intraorales

