

FOTOS INICIALES



Paciente: PEYRE, PAULINA

Fecha de Estudio: 03/07/2026

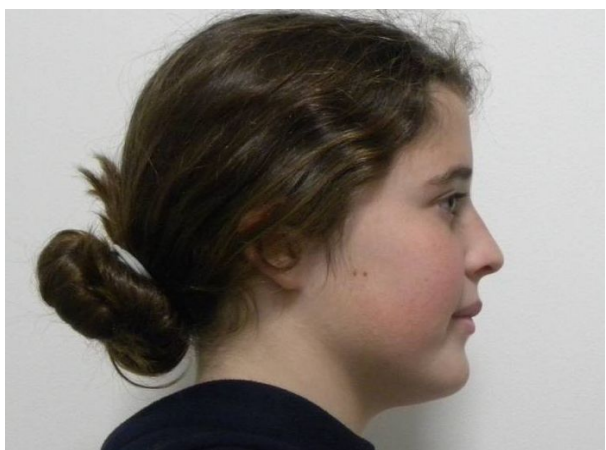| Fotografías Extraorales



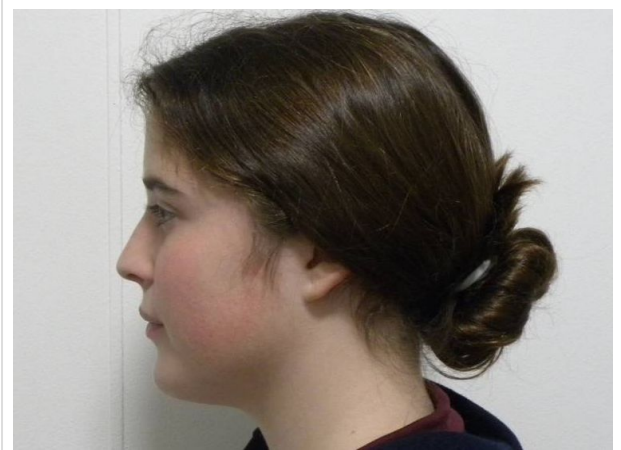FRONTAL EN REPOSO



FRONTAL SONRIENDO



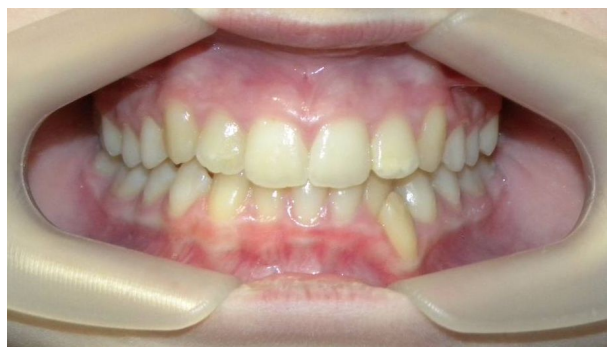LATERAL ESTRICTO DERECHO



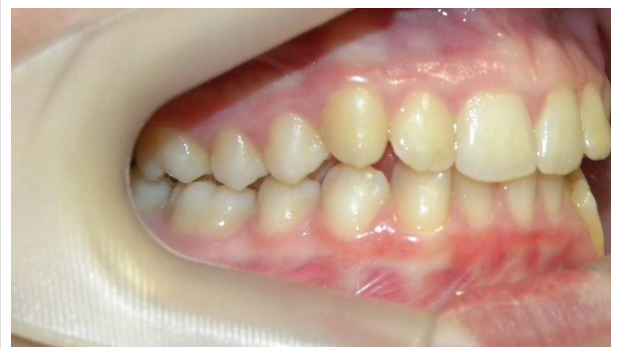LATERAL ESTRICTO IZQUIERDO

Paciente: PEYRE, PAULINA

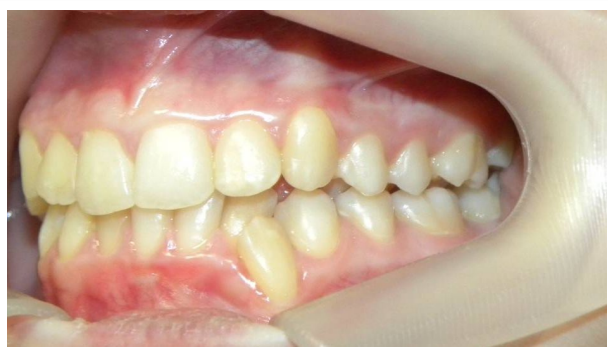Fotografías Intraorales



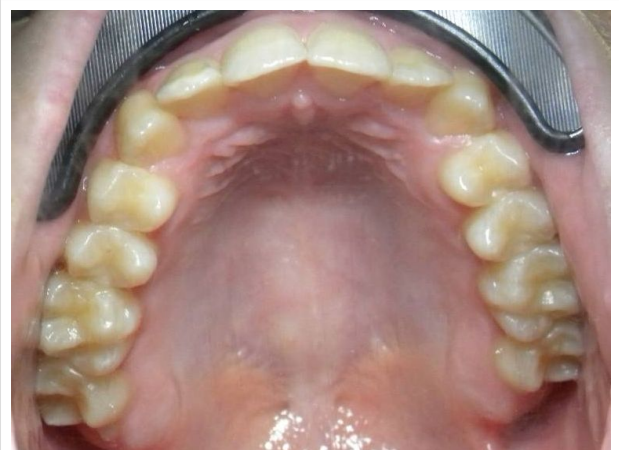
FRONTAL (OCLUSIÓN)



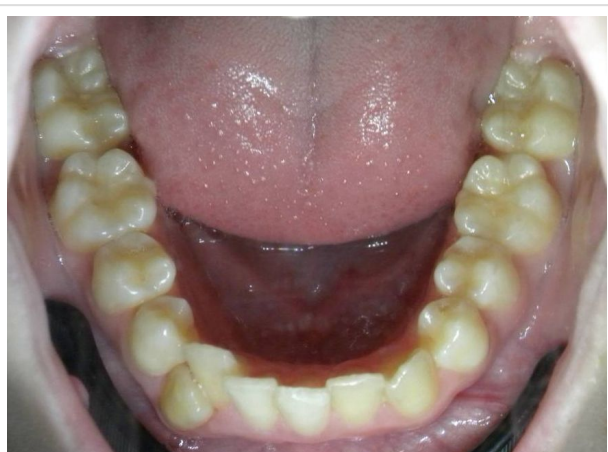LATERAL DERECHO



LATERAL IZQUIERDO



OCLUSAL SUPERIOR



OCLUSAL INFERIOR