


## FOTOS INICIALES



**Paciente:** VIVAS GUERRERO, URIEL

**Fecha de Estudio:** 30/06/2026

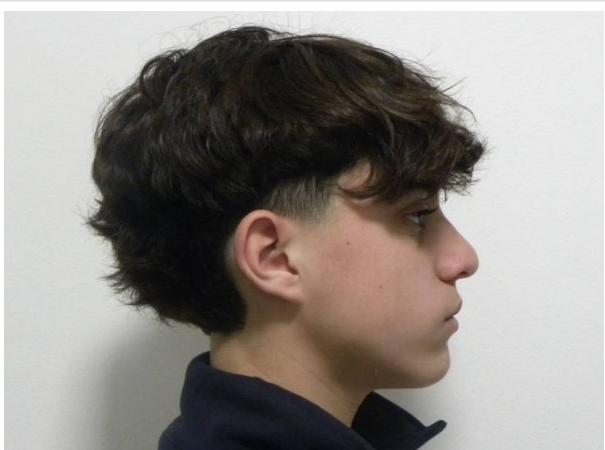### Fotografías Extraorales



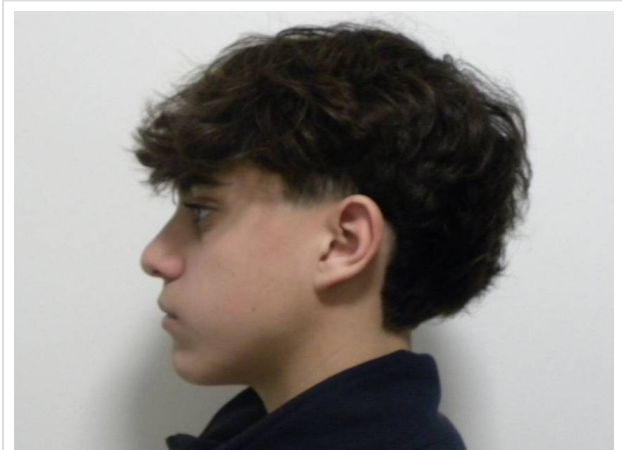FRONTAL EN REPOSO



FRONTAL SONRIENDO



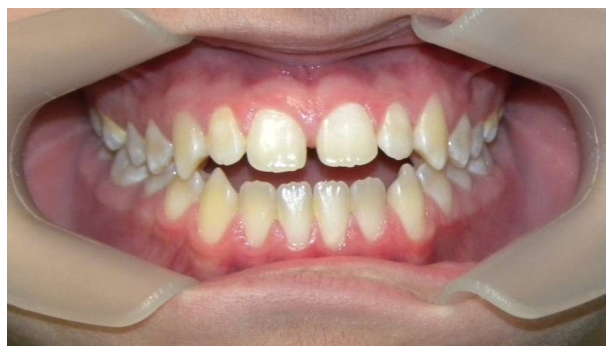LATERAL ESTRICTO DERECHO



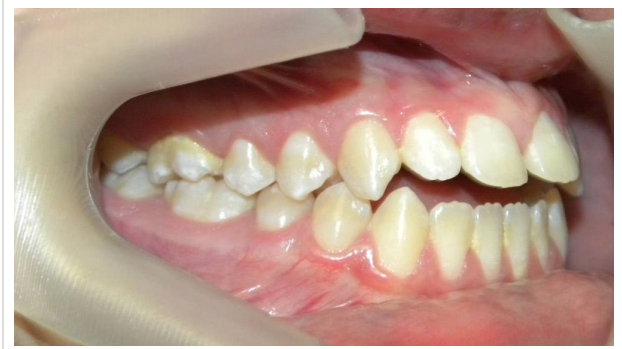LATERAL ESTRICTO IZQUIERDO

Paciente: VIVAS GUERRERO, URIEL

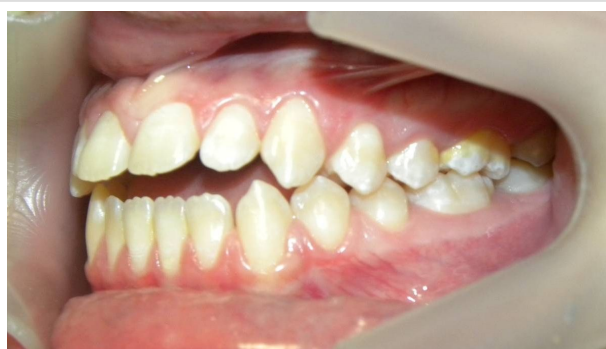Fotografías Intraorales



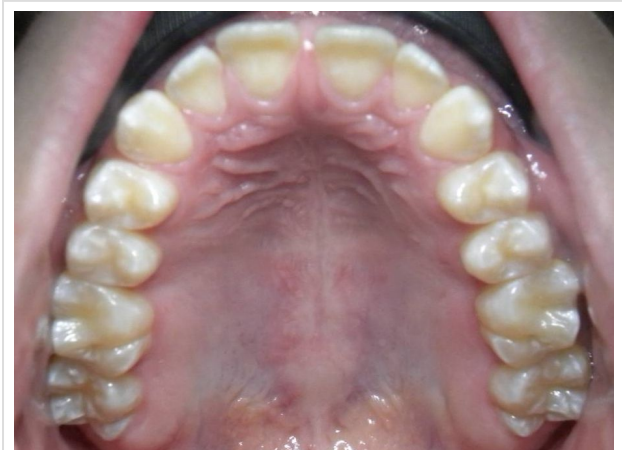FRONTAL (OCLUSIÓN)



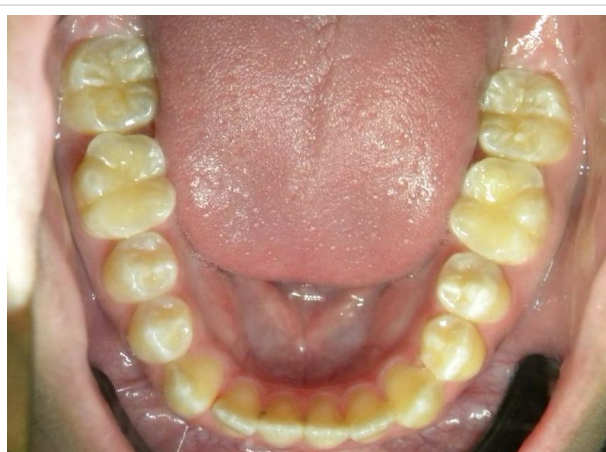
LATERAL DERECHO



LATERAL IZQUIERDO



OCLUSAL SUPERIOR



OCLUSAL INFERIOR