

## FOTOS INICIALES



**Paciente:** POLINORI MANGA, AMATISTA

**Fecha de Estudio:** 29/06/2026

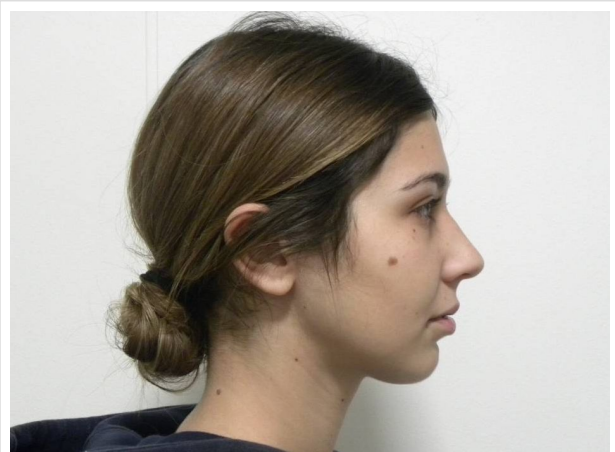### | Fotografías Extraorales



FRONTAL EN REPOSO



FRONTAL SONRIENDO



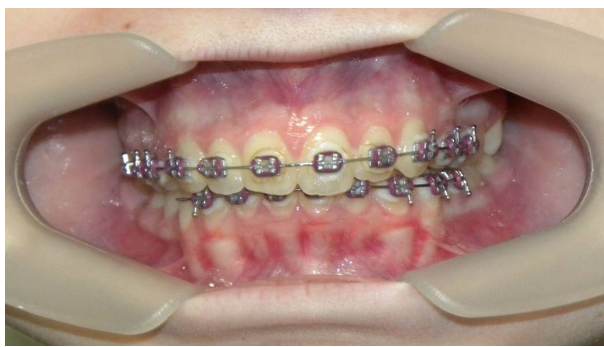LATERAL ESTRICTO DERECHO



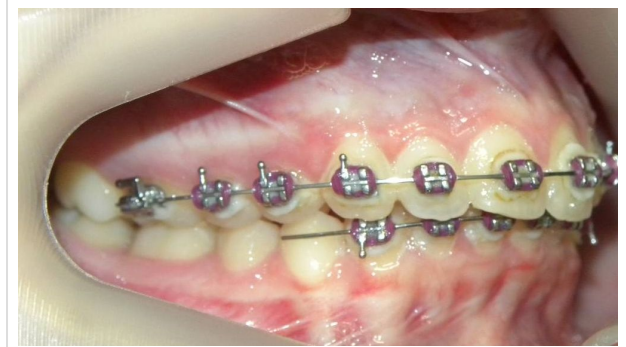LATERAL ESTRICTO IZQUIERDO

Paciente: POLINORI MANGA, AMATISTA

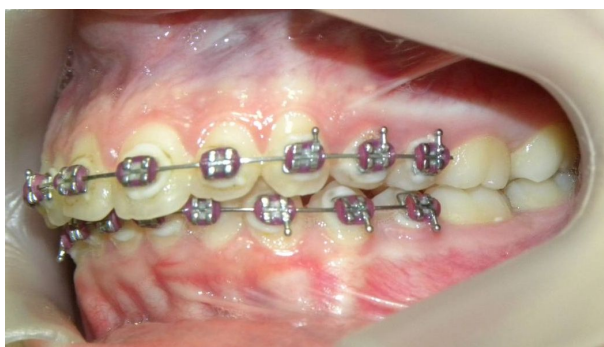
Fotografías Intraorales



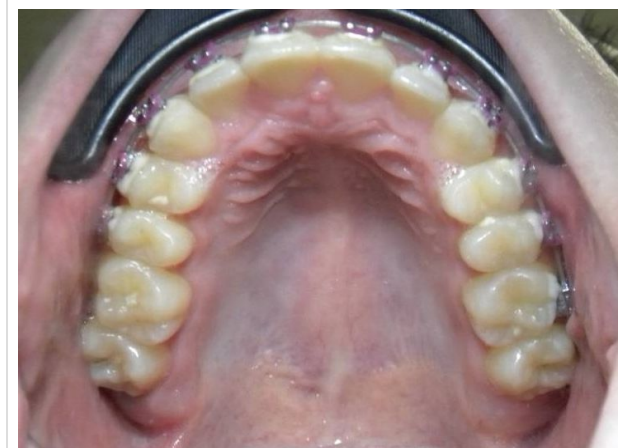FRONTAL (OCLUSIÓN)



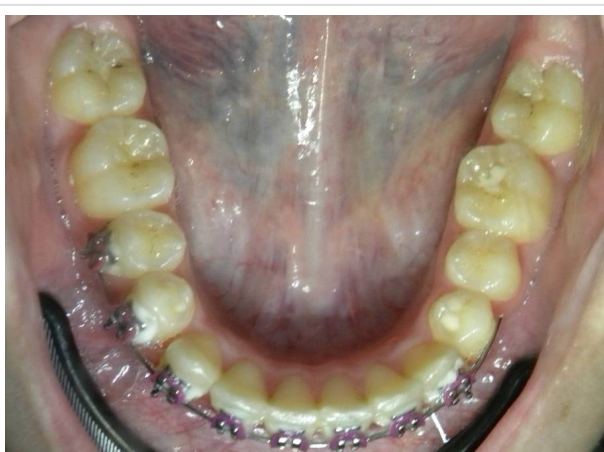LATERAL DERECHO



LATERAL IZQUIERDO



OCLUSAL SUPERIOR



OCLUSAL INFERIOR