

## FOTOS INICIALES



**Paciente:** Berrios, Fausto

**Fecha de Estudio:** 29/06/2026

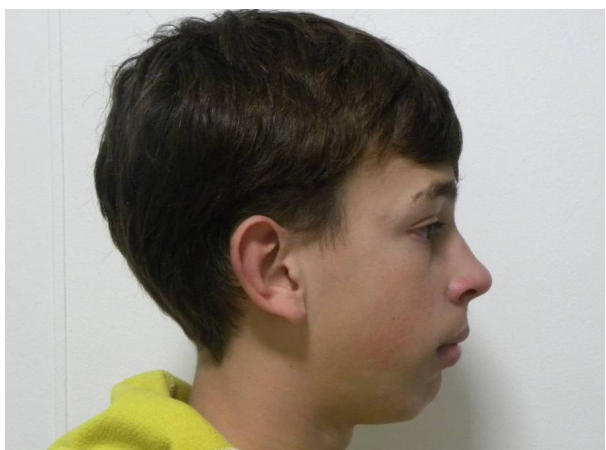### Fotografías Extraorales



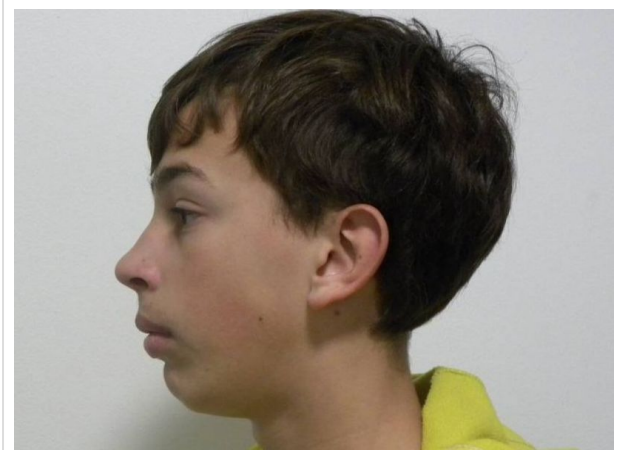
FRONTAL EN REPOSO



FRONTAL SONRIENDO



LATERAL ESTRICTO DERECHO



LATERAL ESTRICTO IZQUIERDO

Paciente: Berrios, Fausto

Fotografías Intraorales

