

FOTOS INICIALES



Paciente: SEREN, FELICITAS

Fecha de Estudio: 26/06/2026

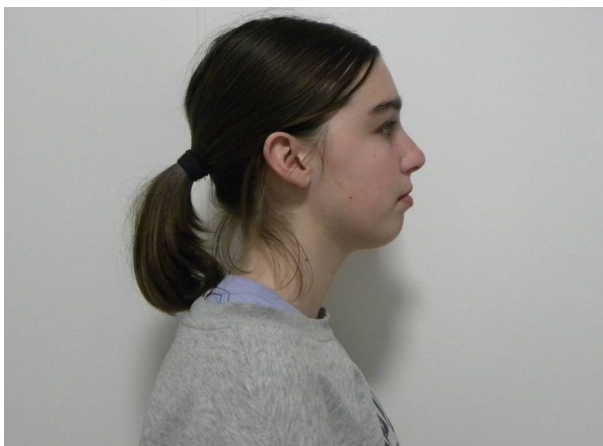Fotografías Extraorales



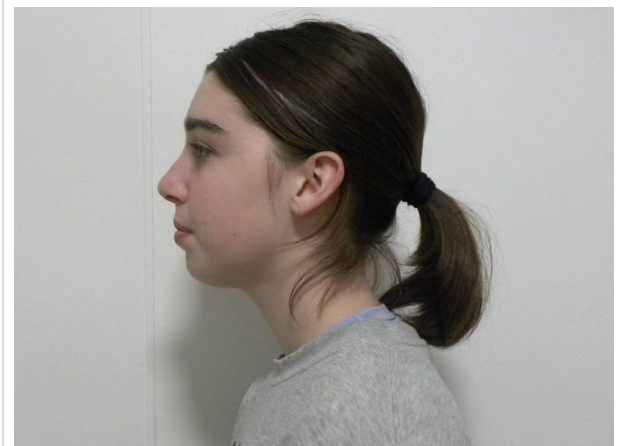FRONTAL EN REPOSO



FRONTAL SONRIENDO



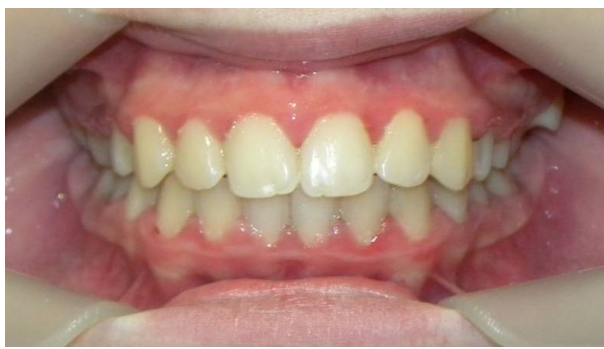LATERAL ESTRICTO DERECHO



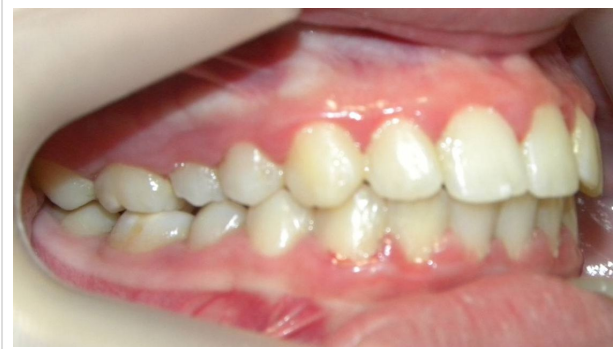LATERAL ESTRICTO IZQUIERDO

Paciente: SEREN, FELICITAS

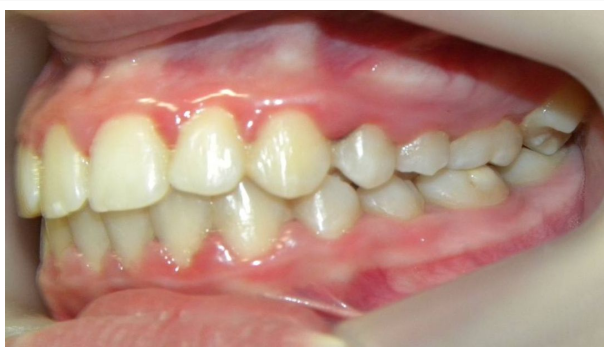Fotografías Intraorales



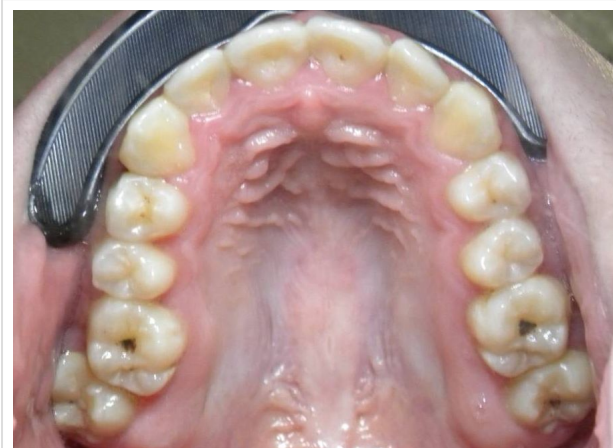FRONTAL (OCLUSIÓN)



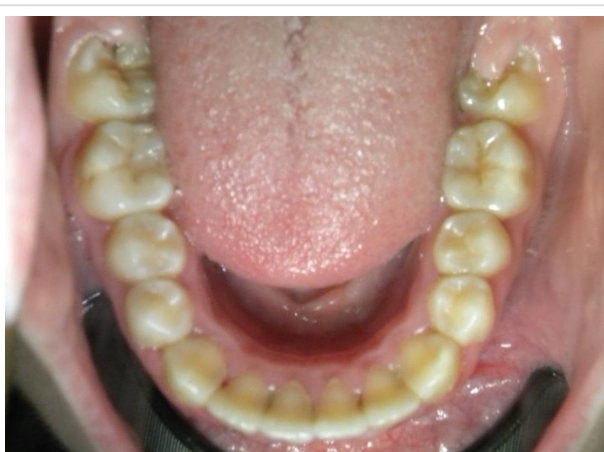
LATERAL DERECHO



LATERAL IZQUIERDO



OCLUSAL SUPERIOR



OCLUSAL INFERIOR