


FOTOS INICIALES



Paciente: sottile, maximiliano

Fecha de Estudio: 25/06/2026

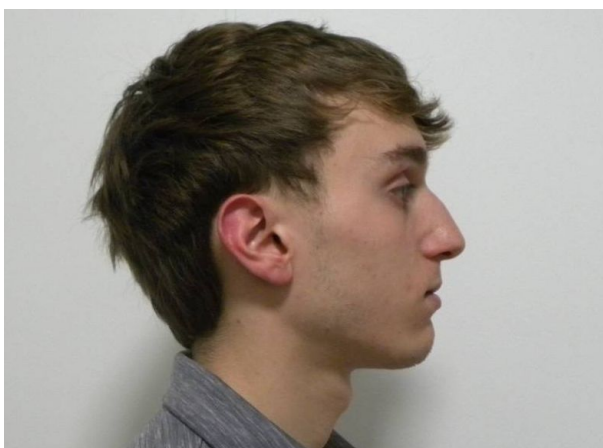| Fotografías Extraorales



FRONTAL EN REPOSO



FRONTAL SONRIENDO



LATERAL ESTRICTO DERECHO



LATERAL ESTRICTO IZQUIERDO

Paciente: sottile, maximiliano

Fotografías Intraorales

