

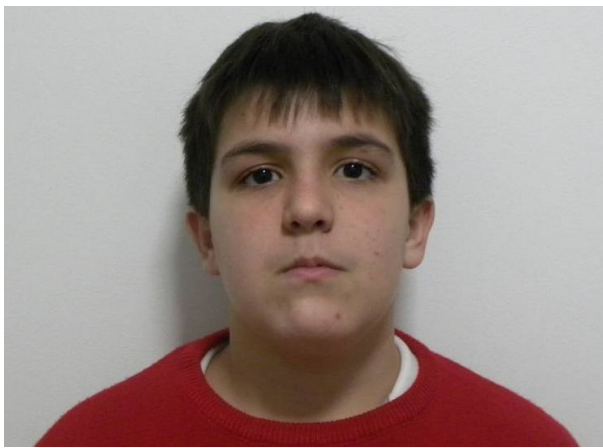FOTOS INICIALES



Paciente: szumpich, joaquin

Fecha de Estudio: 25/06/2026

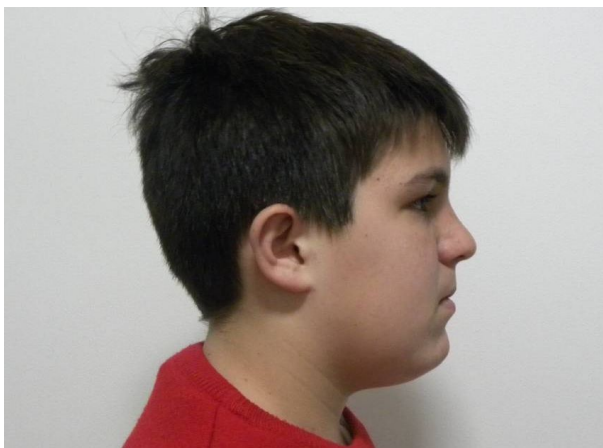| Fotografías Extraorales



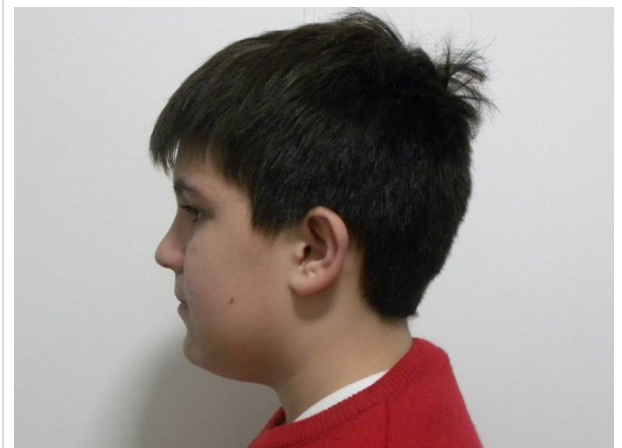FRONTAL EN REPOSO



FRONTAL SONRIENDO



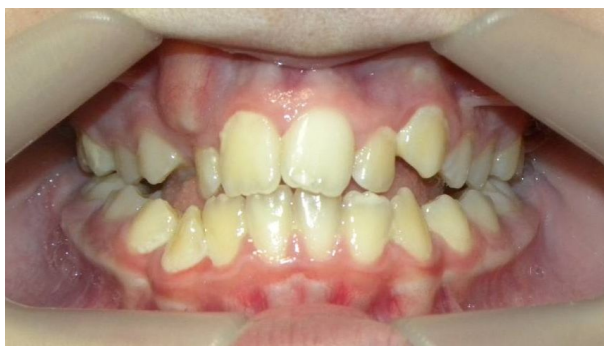LATERAL ESTRICTO DERECHO



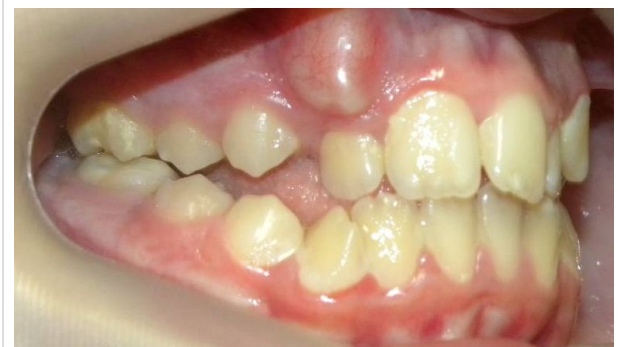LATERAL ESTRICTO IZQUIERDO

Paciente: szumpich, joaquin

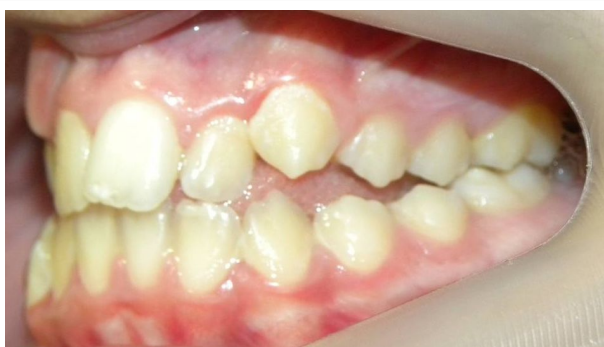Fotografías Intraorales



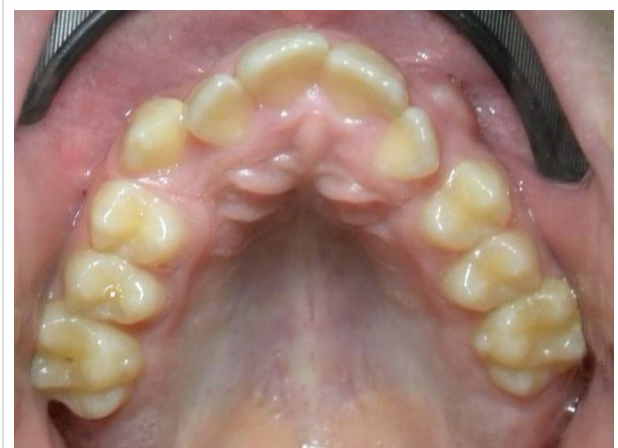FRONTAL (OCLUSIÓN)



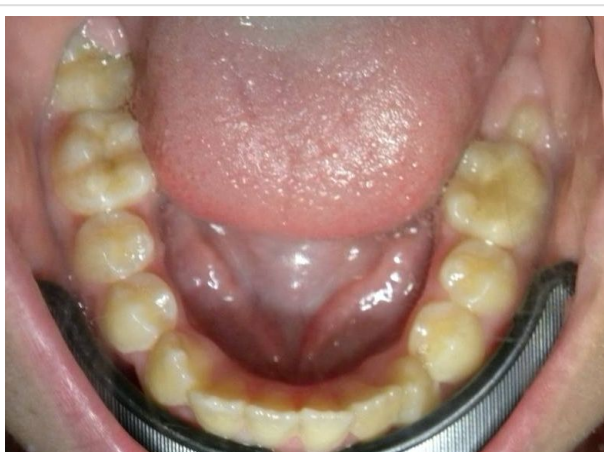
LATERAL DERECHO



LATERAL IZQUIERDO



OCLUSAL SUPERIOR



OCLUSAL INFERIOR