

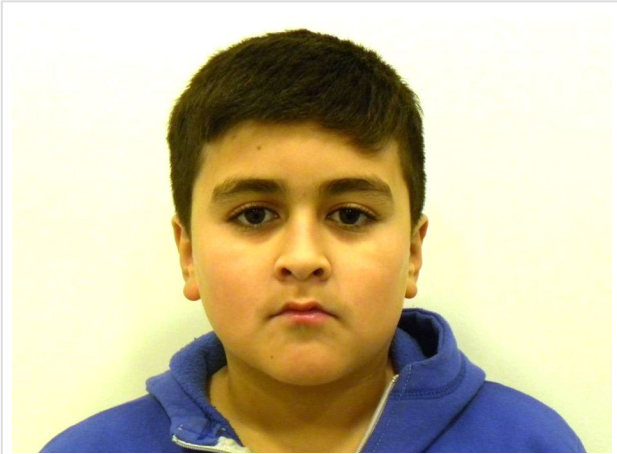FOTOS INICIALES



Paciente: ABRAHAM, TOMAS

Fecha de Estudio: 24/06/2026

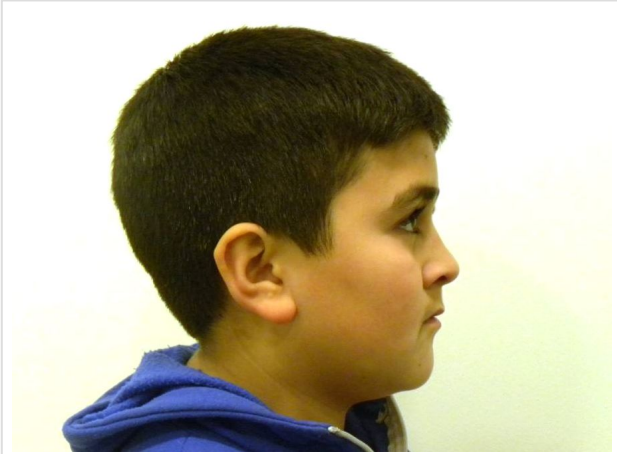| Fotografías Extraorales



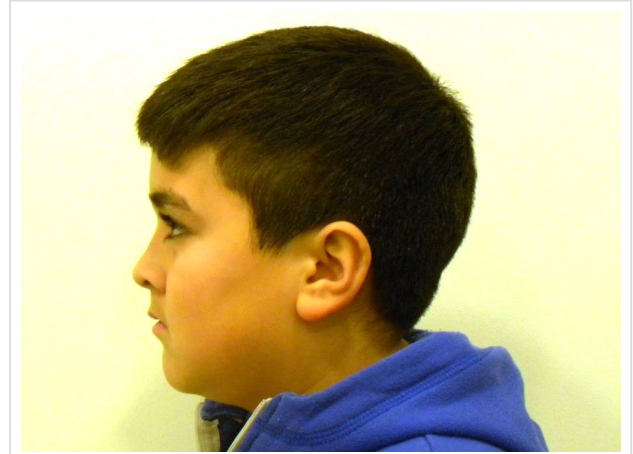
FRONTAL EN REPOSO



FRONTAL SONRIENDO



LATERAL ESTRICTO DERECHO



LATERAL ESTRICTO IZQUIERDO

Paciente: ABRAHAM, TOMAS

Fotografías Intraorales

