

## FOTOS INICIALES



**Paciente:** ALVAREZ GOIZUETA, MANUEL

**Fecha de Estudio:** 22/06/2026

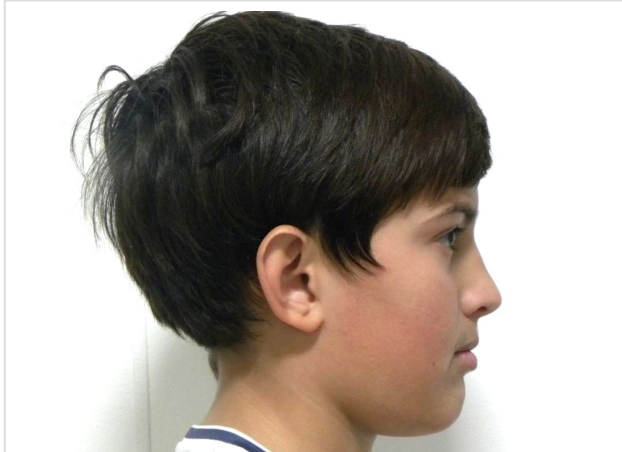### Fotografías Extraorales



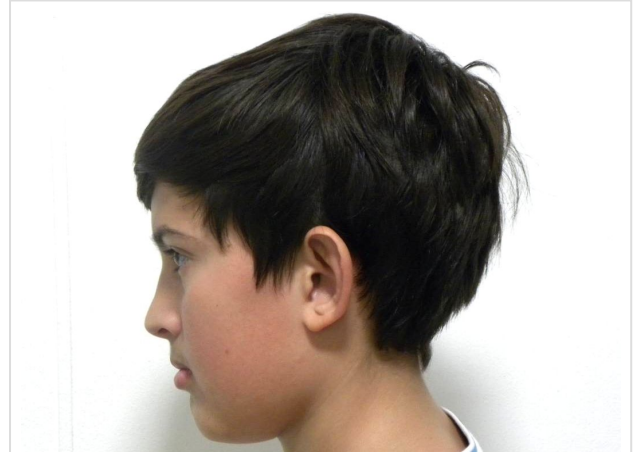FRONTAL EN REPOSO



FRONTAL SONRIENDO



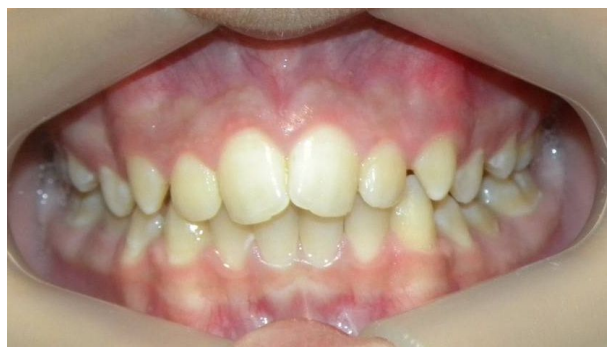LATERAL ESTRICTO DERECHO



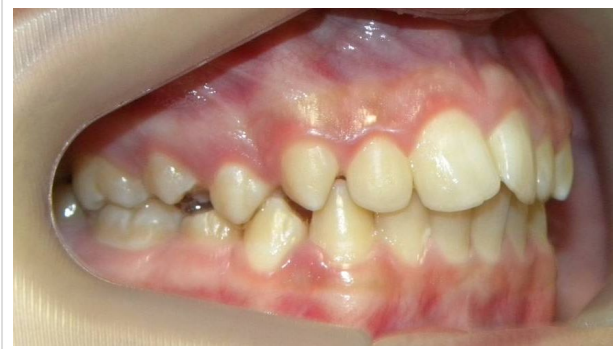LATERAL ESTRICTO IZQUIERDO

Paciente: ALVAREZ GOIZUETA, MANUEL

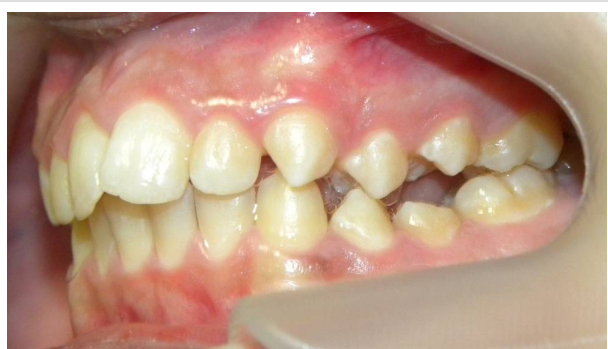Fotografías Intraorales



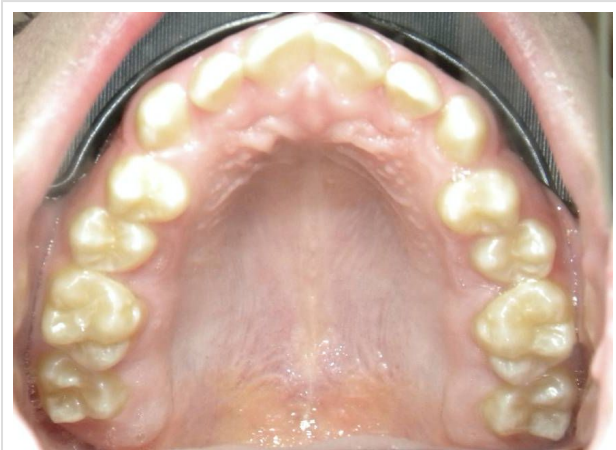
FRONTAL (OCLUSIÓN)



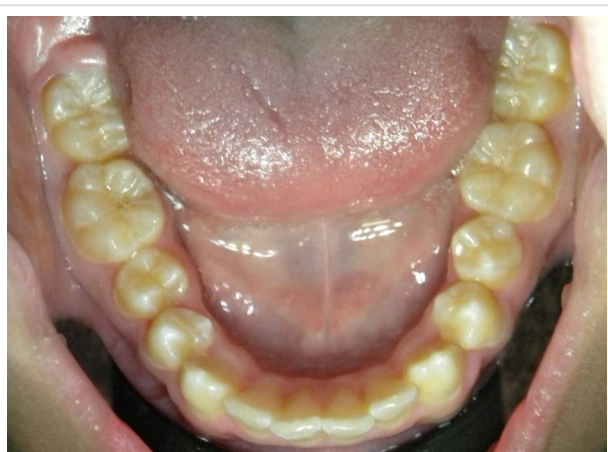
LATERAL DERECHO



LATERAL IZQUIERDO



OCLUSAL SUPERIOR



OCLUSAL INFERIOR