


FOTOS INICIALES




Paciente: AARON, SARZI

Fecha de Estudio: 18/06/2026

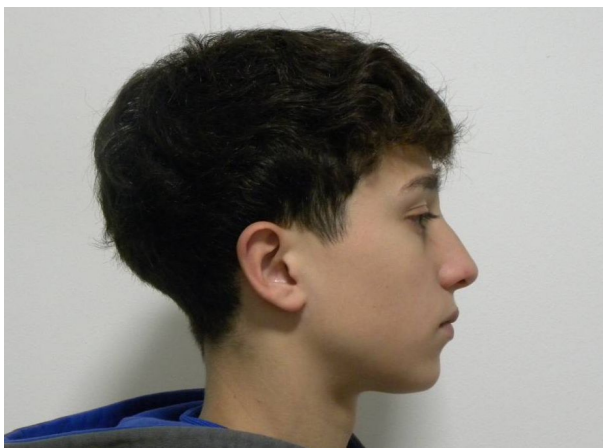| Fotografías Extraorales



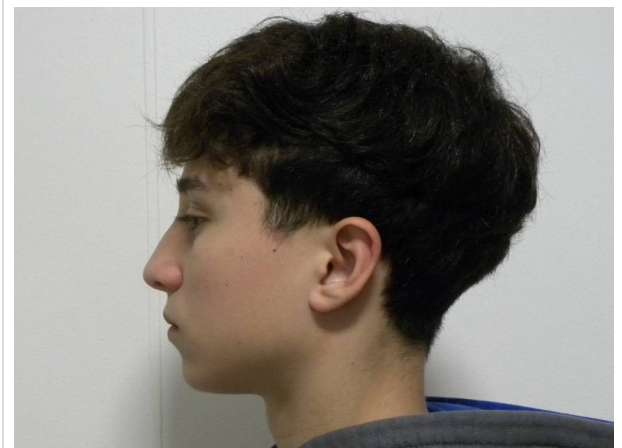FRONTAL EN REPOSO



FRONTAL SONRIENDO



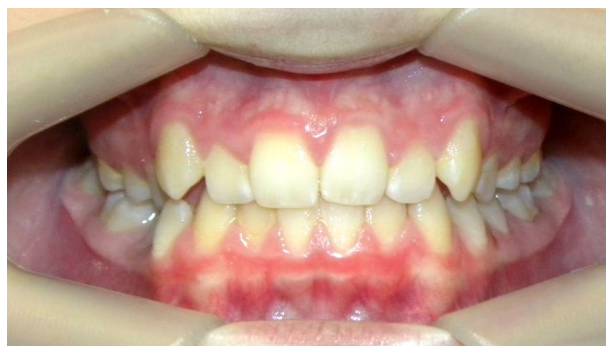LATERAL ESTRICTO DERECHO



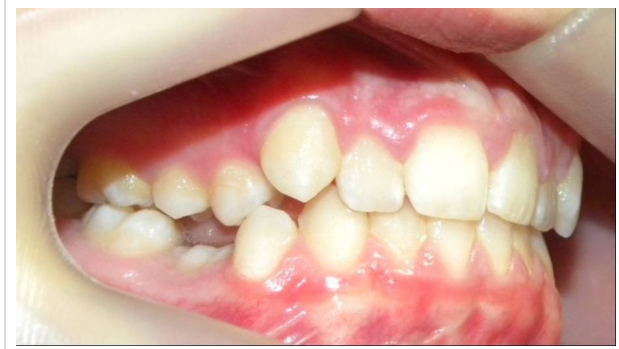LATERAL ESTRICTO IZQUIERDO

Paciente: AARON, SARZI

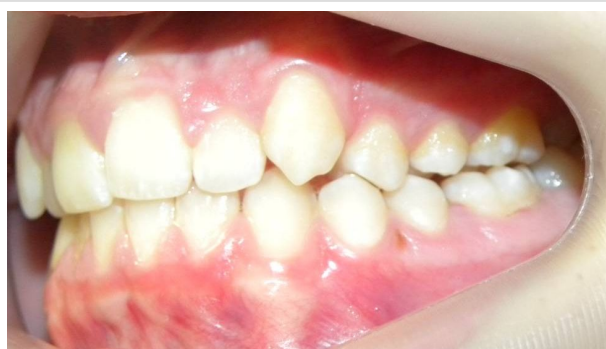Fotografías Intraorales



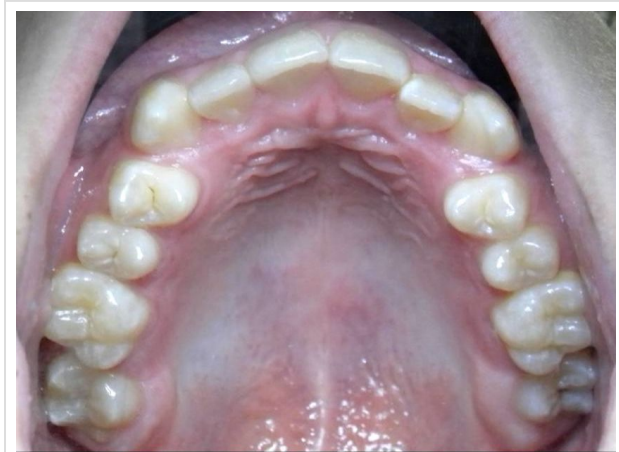FRONTAL (OCLUSIÓN)



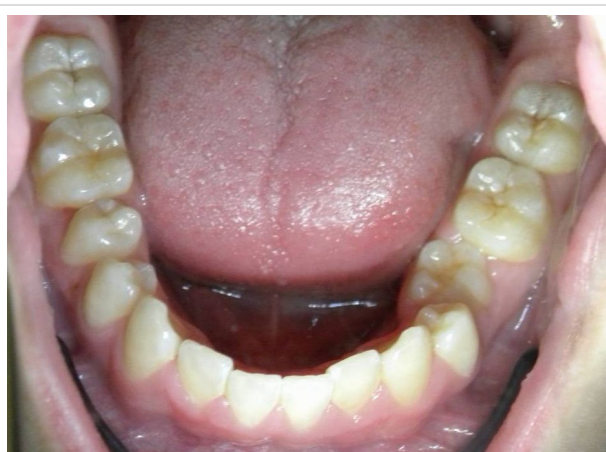LATERAL DERECHO



LATERAL IZQUIERDO



OCLUSAL SUPERIOR



OCLUSAL INFERIOR