

FOTOS INICIALES



Paciente: ZINGONI CLUA, LUCIA

Fecha de Estudio: 18/06/2026

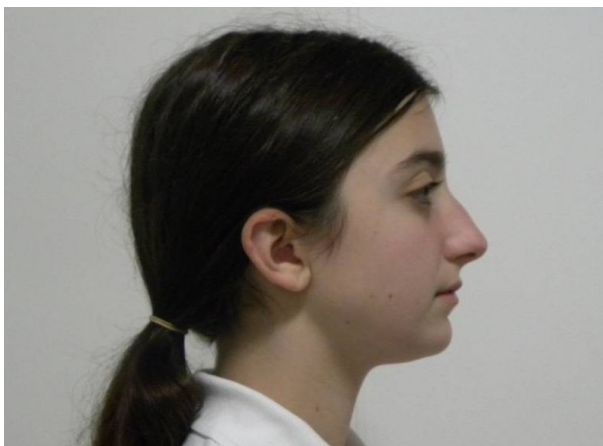
Fotografías Extraorales



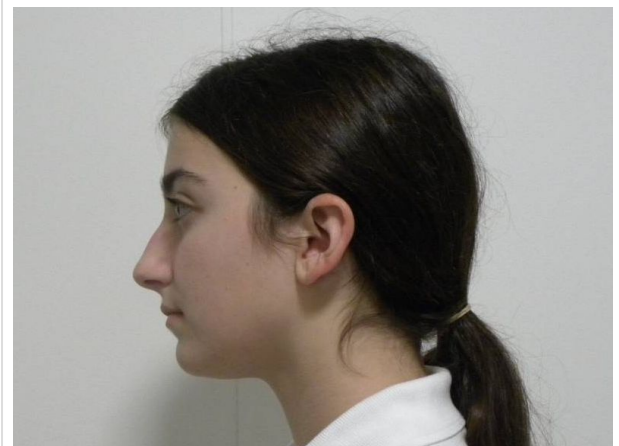FRONTAL EN REPOSO



FRONTAL SONRIENDO



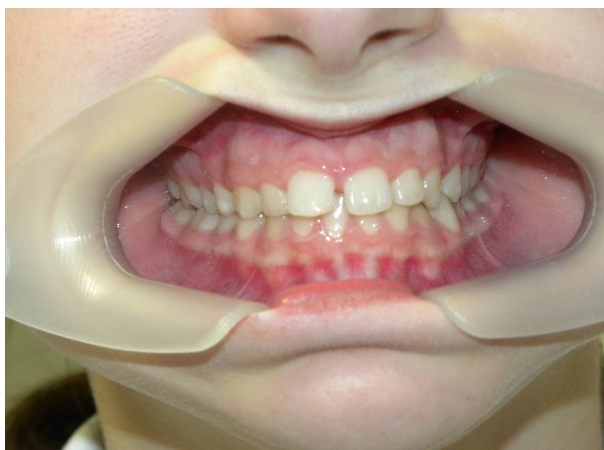LATERAL ESTRICTO DERECHO



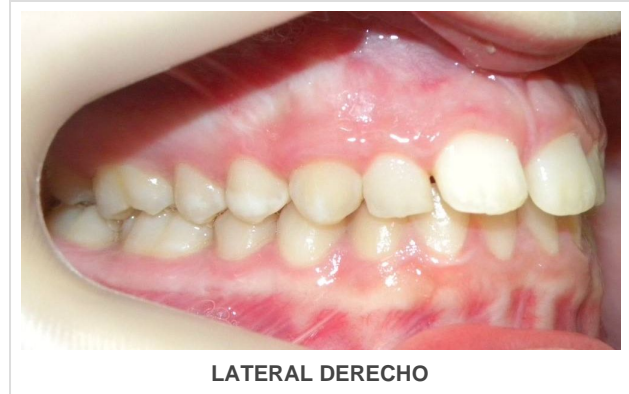LATERAL ESTRICTO IZQUIERDO

Paciente: ZINGONI CLUA, LUCIA

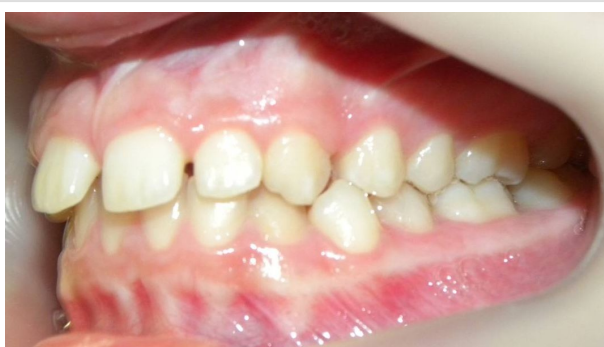Fotografías Intraorales



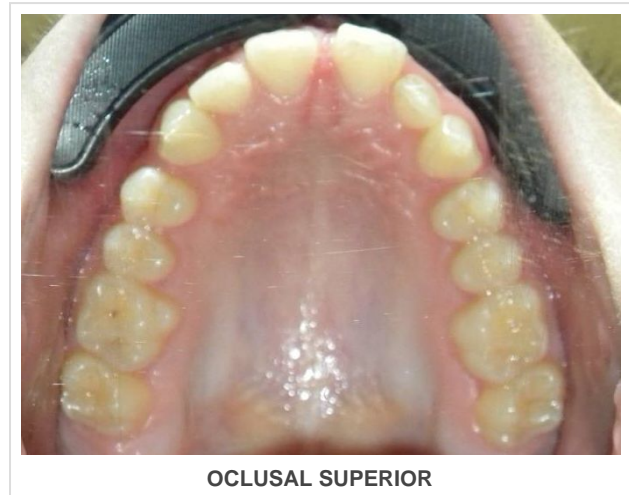FRONTAL (OCLUSIÓN)



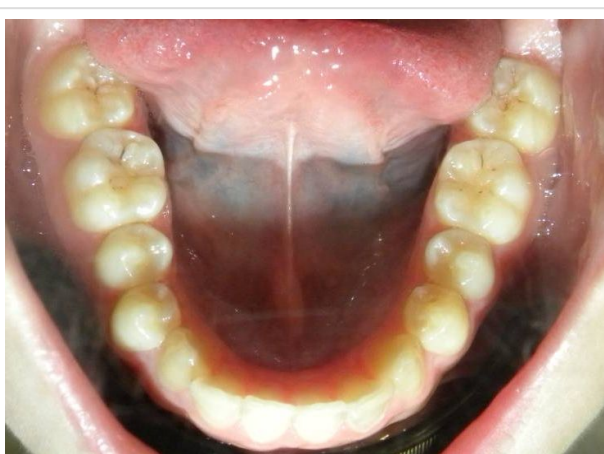LATERAL DERECHO



LATERAL IZQUIERDO



OCLUSAL SUPERIOR



OCLUSAL INFERIOR