

FOTOS INICIALES



Paciente: PORTA SIMURRO, GUILLERMINA AMALIA

Fecha de Estudio: 18/06/2026

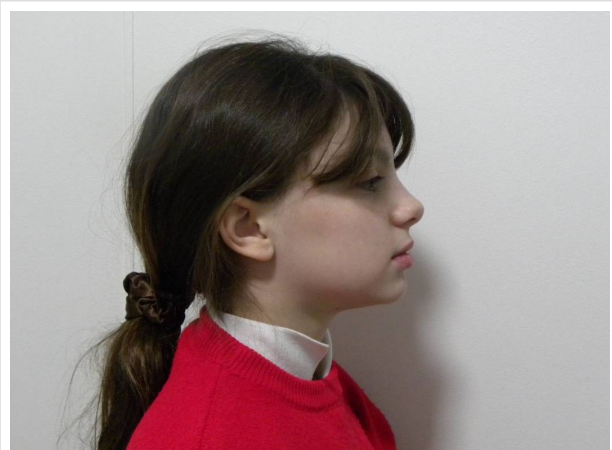Fotografías Extraorales



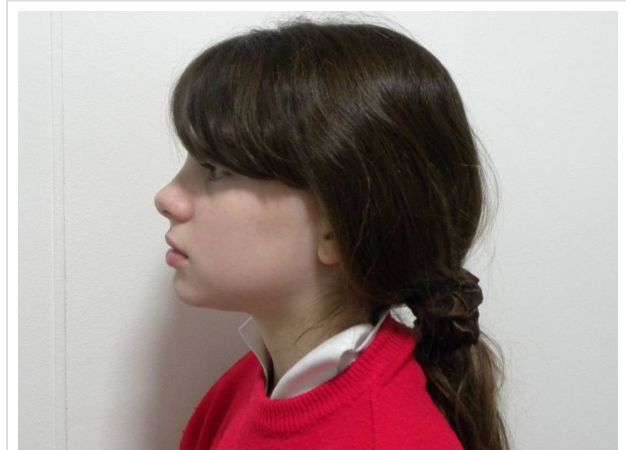FRONTAL EN REPOSO



FRONTAL SONRIENDO



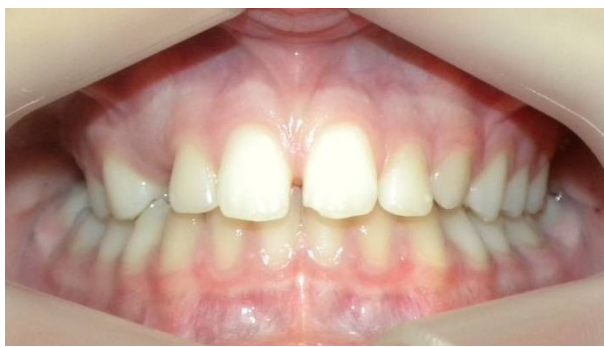LATERAL ESTRICTO DERECHO



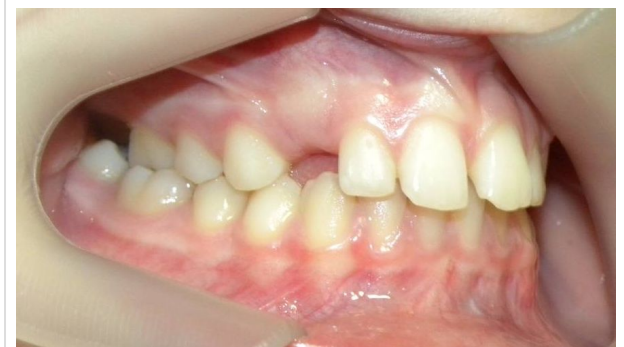LATERAL ESTRICTO IZQUIERDO

Paciente: PORTA SIMURRO, GUILLERMINA AMALIA

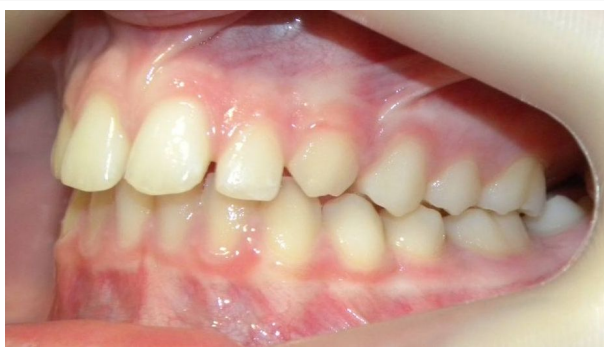Fotografías Intraorales



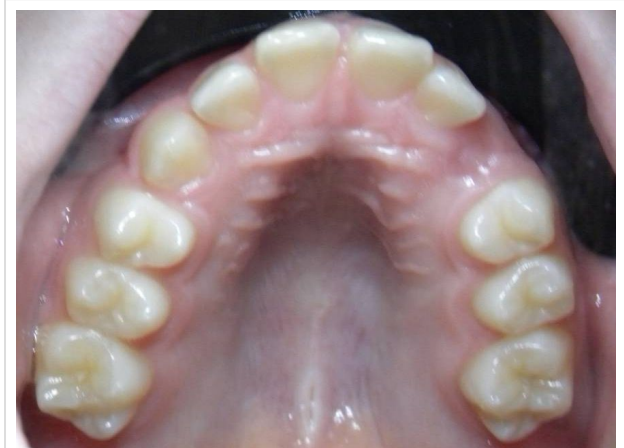FRONTAL (OCLUSIÓN)



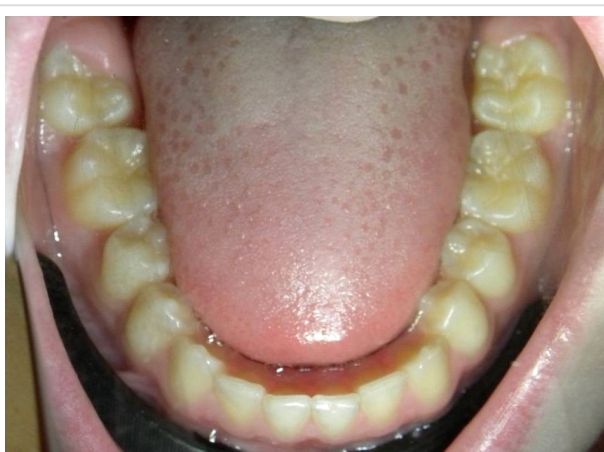
LATERAL DERECHO



LATERAL IZQUIERDO



OCLUSAL SUPERIOR



OCLUSAL INFERIOR