


FOTOS INICIALES




Paciente: DUFOURQ, JOSE MARIA

Fecha de Estudio: 18/06/2026

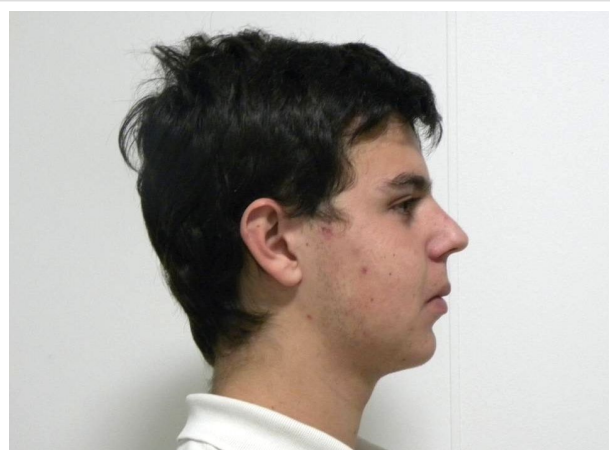| Fotografías Extraorales



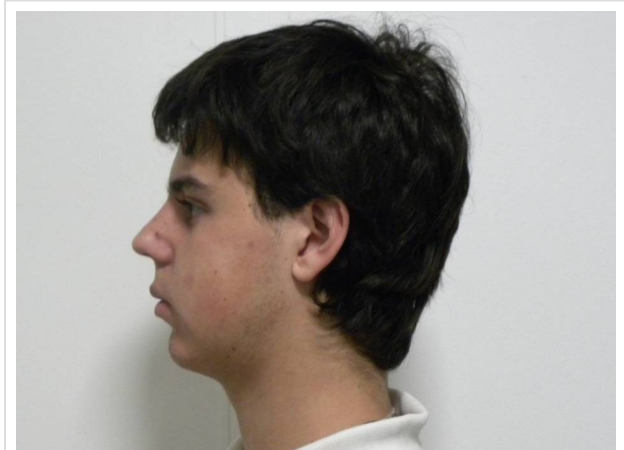FRONTAL EN REPOSO



FRONTAL SONRIENDO



LATERAL ESTRICTO DERECHO



LATERAL ESTRICTO IZQUIERDO

Paciente: DUFOURQ, JOSE MARIA

Fotografías Intraorales

