

## FOTOS INICIALES




**Paciente:** LECICH, JEREMIAS

**Fecha de Estudio:** 17/06/2026

### | Fotografías Extraorales



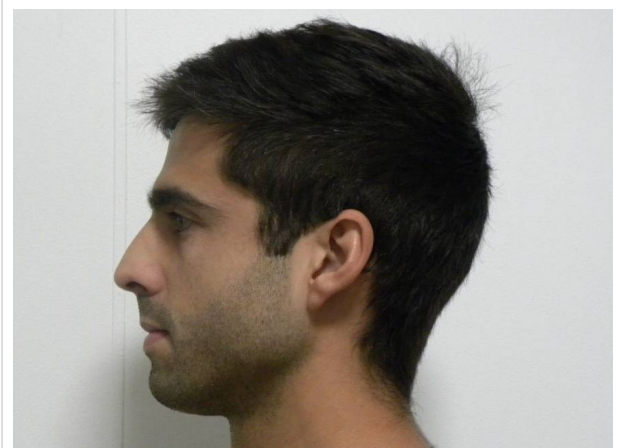FRONTAL EN REPOSO



FRONTAL SONRIENDO



LATERAL ESTRICTO DERECHO



LATERAL ESTRICTO IZQUIERDO

Paciente: LECICH, JEREMIAS

Fotografías Intraorales

