

FOTOS INICIALES



Paciente: GONZALEZ DEPIETRI, BARBARA

Fecha de Estudio: 12/06/2026

| Fotografías Extraorales



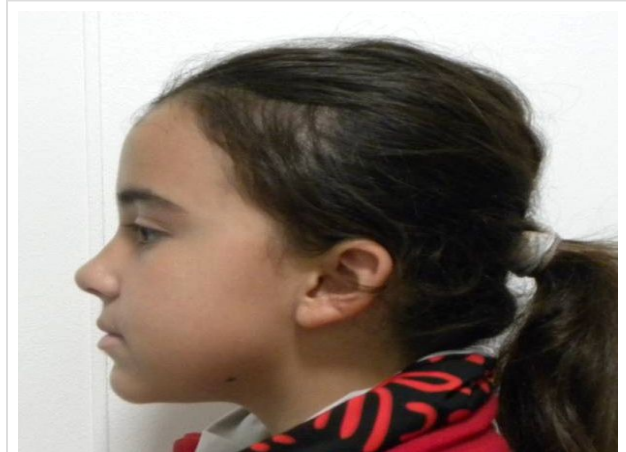FRONTAL EN REPOSO



FRONTAL SONRIENDO



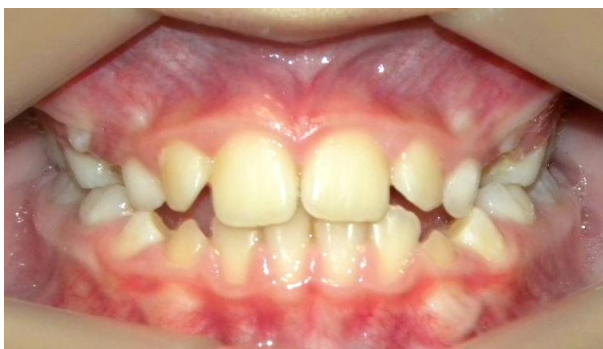LATERAL ESTRICTO DERECHO



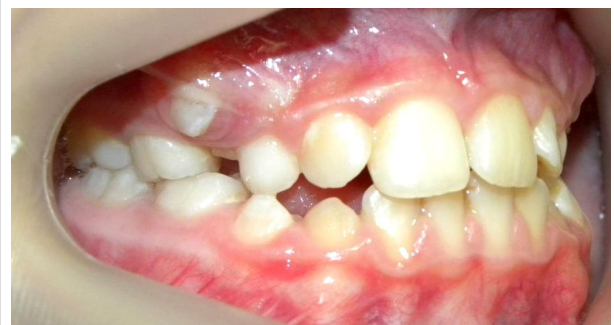LATERAL ESTRICTO IZQUIERDO

Paciente: GONZALEZ DEPIETRI, BARBARA

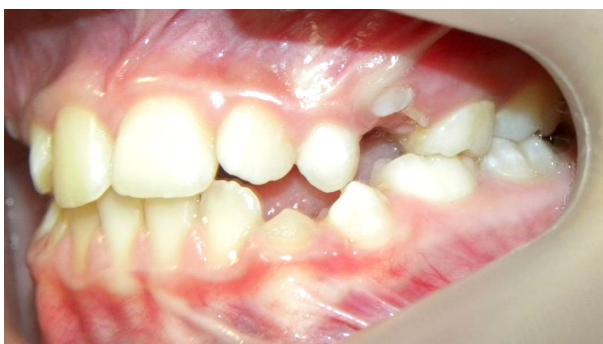Fotografías Intraorales



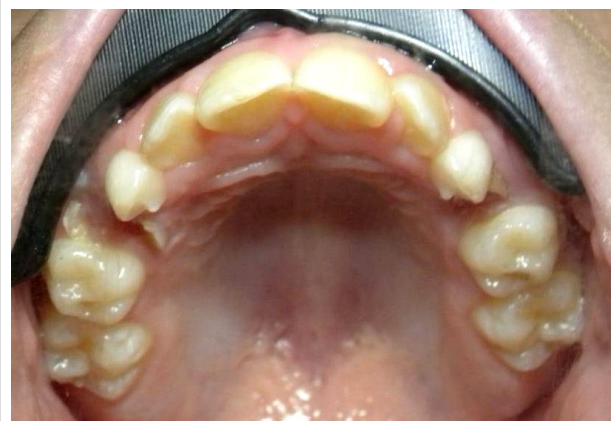FRONTAL (OCLUSIÓN)



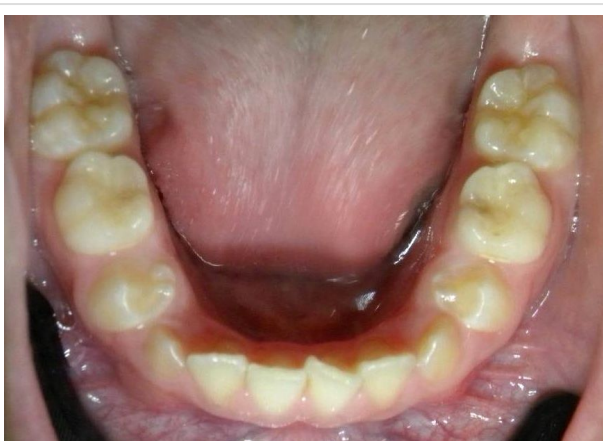
LATERAL DERECHO



LATERAL IZQUIERDO



OCLUSAL SUPERIOR



OCLUSAL INFERIOR