

FOTOS INICIALES



Paciente: OTERMIN, MILENA

Fecha de Estudio: 12/06/2026


Fotografías Extraorales



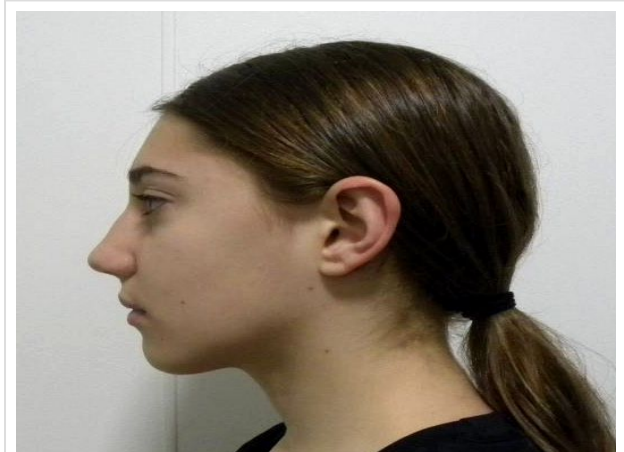FRONTAL EN REPOSO



FRONTAL SONRIENDO



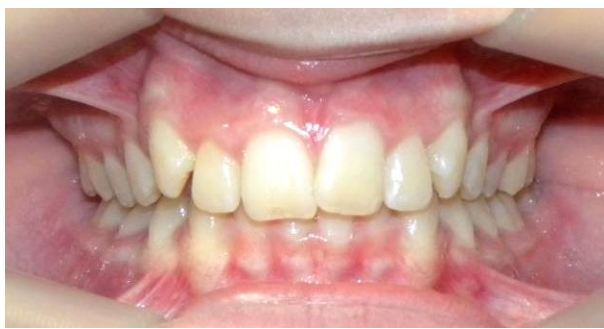LATERAL ESTRICTO DERECHO



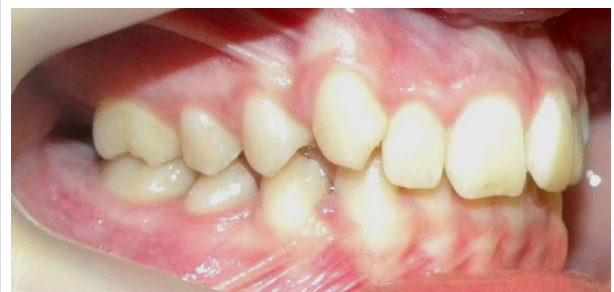LATERAL ESTRICTO IZQUIERDO

Paciente: OTERMIN, MILENA

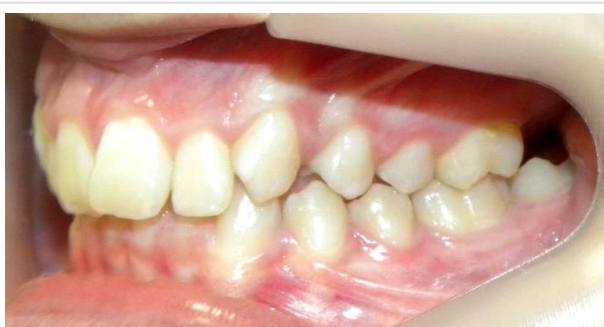Fotografías Intraorales



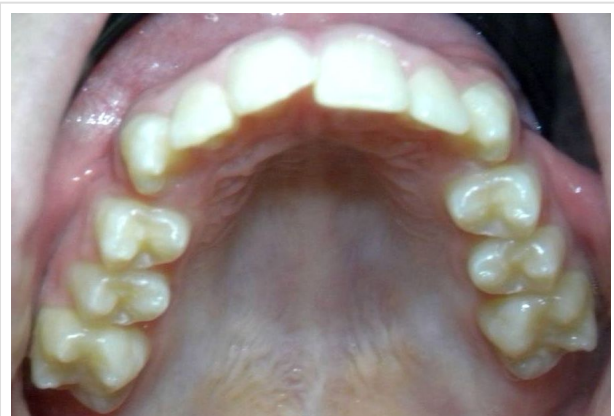FRONTAL (OCLUSIÓN)



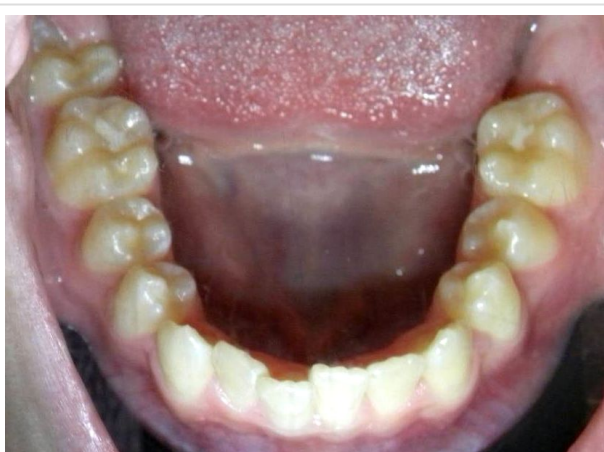LATERAL DERECHO



LATERAL IZQUIERDO



OCLUSAL SUPERIOR



OCLUSAL INFERIOR