


## FOTOS INICIALES



Paciente: AKWIST, SOL

Fecha de Estudio: 12/06/2026

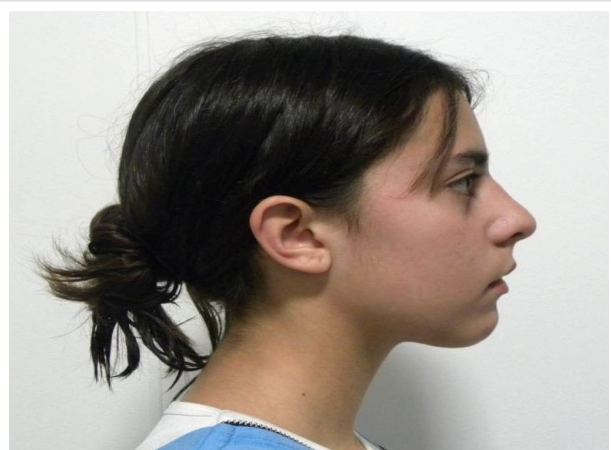### Fotografías Extraorales



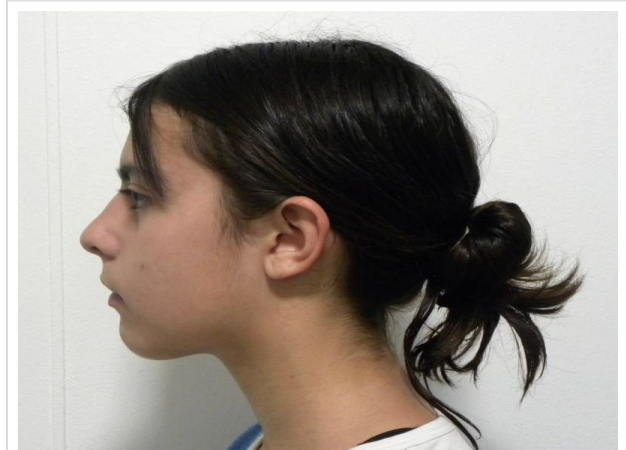FRONTAL EN REPOSO



FRONTAL SONRIENDO



LATERAL ESTRICTO DERECHO



LATERAL ESTRICTO IZQUIERDO

Paciente: AKWIST, SOL

Fotografías Intraorales

