

## FOTOS INICIALES



**Paciente:** GARCIA, AGUSTINA

**Fecha de Estudio:** 08/06/2026

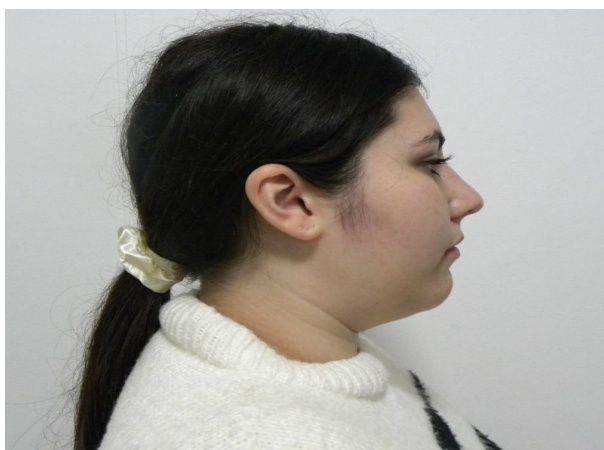### Fotografías Extraorales



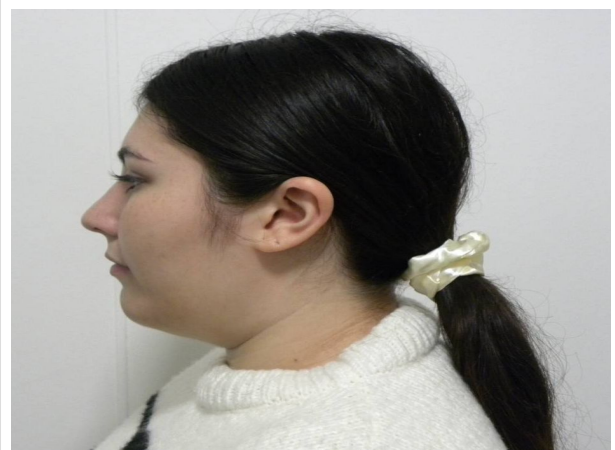FRONTAL EN REPOSO



FRONTAL SONRIENDO



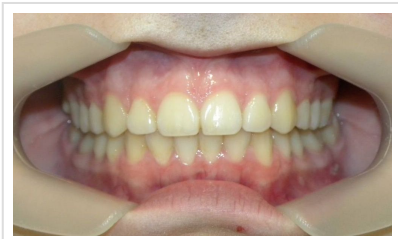LATERAL ESTRICTO DERECHO



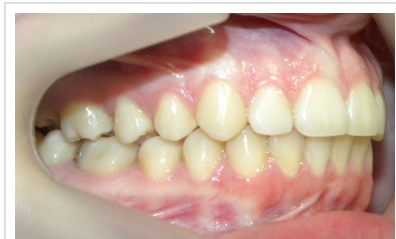
3/4 DERECHO

Paciente: GARCIA, AGUSTINA

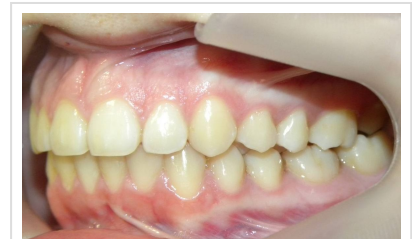Fotografías Intraorales



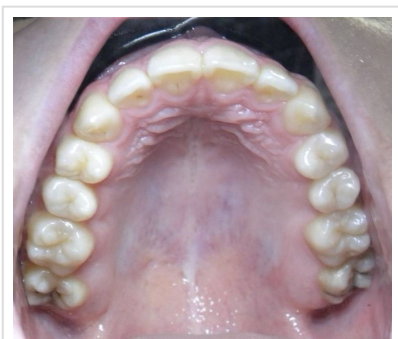FRONTAL (OCLUSIÓN)



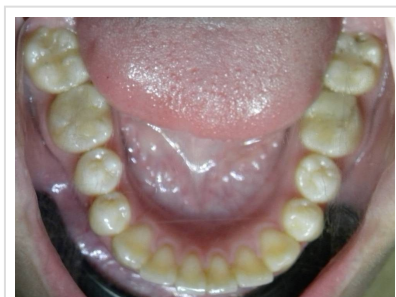
LATERAL DERECHO



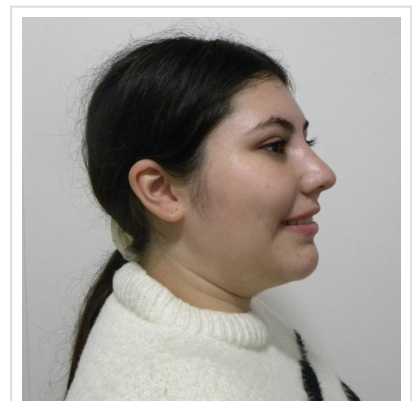
LATERAL IZQUIERDO



OCLUSAL SUPERIOR



OCLUSAL INFERIOR



OVERJET



OVERBITE